

Artículo original

Dermatofitoma extraungueal. Comunicación de 15 casos

Erick Martínez,* María Fernanda Pérez Cantillo,** Roberto Alas Carbajal,*** Enrique Rivas,****
Karen Escalante,** Claudia Valencia,¹ Roberto Arenas²

RESUMEN

Antecedentes: los dermatofitomas extraungueales son masas de hifas observadas al examen directo, que al examen físico corresponden a placas típicas de tiña.

Objetivo: establecer la frecuencia de dermatofitomas extraungueales en el Instituto de Dermatología y Cirugía de Piel Prof. Dr. Fernando A Cordero C, en Guatemala.

Pacientes y método: estudio retrospectivo y transversal de 15 pacientes con tiñas y que al estudio microscópico se confirmó la existencia de dermatofitomas, que acudieron al Instituto de Dermatología y Cirugía de Piel Prof. Dr. Fernando A Cordero C de Guatemala, de junio de 2008 a septiembre de 2009.

Resultados: se evaluó la existencia de dermatofitomas extraungueales en 15 casos, los cuales representan 0.5% del total de las micosis estudiadas y 1.6% de las superficiales causadas por dermatofitos.

Conclusiones: 73.3% de los pacientes con dermatofitomas extraungueales padeció tiña corporal con tratamiento previo con esteroides tópicos.

Palabras clave: dermatofitoma, extraungueal, tiña corporal, *Microsporum gypseum*, Guatemala.

ABSTRACT

Background: Extraungual dermatophytomas are masses of hyphae observed under direct examination that at the physical examination correspond to typical *tinea*.

Objective: To determine the frequency of extraungual dermatophytomas and risk factors at the Instituto de Dermatología y Cirugía de Piel Prof. Dr. Fernando A Cordero C of Guatemala.

Patients and method: A retrospective and cross study in 15 patients diagnosed with *tinea corporis*, and presence of dermatophytoma under microscopic examination, at the Instituto de Dermatología y Cirugía de Piel Prof. Dr. Fernando A Cordero C in Guatemala, from June 2008 to September 2009.

Results: Presence of extraungual dermatophytomas was evaluated in 15 cases (0.5%) of the total of fungal cases and account for 1.6% of the caused by dermatophytes.

Conclusions: 73.3% of patients with extraunguals dermatophytomas presented *tinea corporis* and previous treatment with topical steroids.

Key words: dermatophytoma, extraungual, *tinea corporis*, *Microsporum gypseum*, Guatemala.

Las tiñas son infecciones cutáneas causadas por dermatofitos de los géneros *Trichophyton*, *Microsporum* y *Epidermophyton*.¹⁻³ Los dermatofitomas son masas de hifas observadas

al examen directo con hidróxido de potasio o negro de clorazol.^{4,5} De los dermatofitomas sólo se conoce su importancia en las uñas, y que están relacionados con mala respuesta de la onicomicosis al tratamiento antifúngico

* Jefe de la Unidad de Micología Médica.
** Residente de tercer año de dermatología.

*** Dermatólogo e investigador.

**** Jefe de la Unidad de Docencia.

¹ Residente de primer año de dermatología.
Instituto de Dermatología y Cirugía de Piel Prof. Dr. Fernando A Cordero C, Guatemala.

² Jefe de la Sección de Micología, Hospital General Dr. Manuel Gea González, México, DF.

calle 12-62, Zona 1, apartado postal 01001, Guatemala, Guatemala.
Correo electrónico: martinezerrick@gmail.com
Recibido: agosto, 2009. Aceptado: noviembre, 2009.

Este artículo debe citarse como: Martínez E, Pérez-Cantillo MF, Alas-Carbajal R y col. Dermatofitoma extraungueal. Comunicación de 15 casos. *Dermatol Rev Mex* 2010;54(1):10-13.

La versión completa de este artículo también está disponible en: www.nietoeditores.com.mx

Correspondencia: Dr. Erick Martínez. Unidad de Micología, Instituto de Dermatología y Cirugía de Piel Prof. Dr. Fernando A Cordero C. 5

oral, por lo cual se requiere una terapia combinada con un antifúngico tópico para el alivio completo. Recientemente se comunicaron estos conglomerados fúngicos en piel lampiña. Moreno y Arenas comunicaron el primer caso en un paciente con tiña inguinal con trasplante renal y terapia inmunosupresora, por lo que sugieren el término de “dermatofitoma extraungueal”.⁵⁻⁷

PACIENTES Y MÉTODO

Estudio retrospectivo y transversal de 15 pacientes con tiñas en diferentes localizaciones del cuerpo y que al estudio microscópico se confirmaron dermatofitomas, en la Unidad de Micología Médica del Instituto de Dermatología y Cirugía de Piel, en Guatemala, de junio 2008 a septiembre 2009.

De 3,030 estudios micológicos, 945 (31.1%) se enviaron con diagnóstico clínico de micosis superficiales. Se documentaron el sexo, la edad, la localización de la micosis superficial, la clasificación de la misma, el tiempo de evolución, el hallazgo microscópico (filamentos, esporas, levaduras, dermatofitoma), así como el agente causal de los cultivos positivos.

Se tomaron los estudios micológicos con diagnóstico presuntivo de tiñas raspando la periferia del área afectada (eritematoescamosa) con una hoja de bisturí número 15 o con el borde de un portaobjetos. Parte de la muestra obtenida se procesó con una solución de KOH al 10%, el resto de la misma se cultivó en agar Sabouraud con antibióticos para identificar al hongo implicado en la afección.

RESULTADOS

Se evaluaron los dermatofitomas extraungueales en 15 casos, que representan 0.5% del total de las micosis evaluadas y 1.6% de las tiñas. Las localizaciones más frecuentes en las cuales se encontraron los dermatofitomas extraungueales y sus frecuencias fueron: la cara (31.2%), las ingles (18.7%), los glúteos, las plantas, los brazos, el cuello, los muslos, las axilas, el tronco y las piernas (6.2% cada uno).

Hubo una frecuencia de 10 (66.6%) mujeres y 5 (33.3%) hombres. La edad promedio fue de 26.6 años (límites de 1 a 65). Los agentes etiológicos implicados se aislaron en 9 de 15 casos (60%), los cuales fueron los dermatofitos *Microsporum gypseum* (33.3%) y *Trichophyton rubrum* (27%), y 40% no se realizaron o fueron negativos (figura 1).

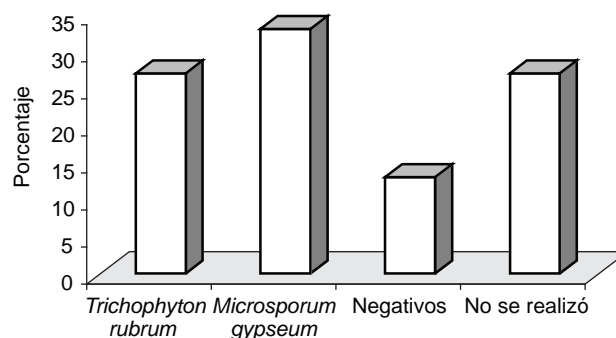


Figura 1. Agente etiológico aislado.

En cuanto al tiempo de evolución, el más breve fue de 8 días (13.3%) y el más extenso de 24 meses (13.3%). Recibieron tratamiento previo 11 de 15 pacientes (73.3%, cuadro 1). De éstos, 40% había recibido esteroide tópico, 13% pomada compuesta de esteroide con gentamicina y clotrimazol, 13% recibió algún antimicótico (oral o tópico) y 34% ninguno (figura 2).

DISCUSIÓN

Los dermatofitomas son acumulaciones de hifas, las cuales se observan al examen directo con hidróxido de potasio o negro de clorazol.⁶ Originalmente se describieron por Roberts y Evans⁶ como un fenómeno de localización subungueal, el cual se asocia con mala respuesta de la onicomiosis al tratamiento antifúngico oral.

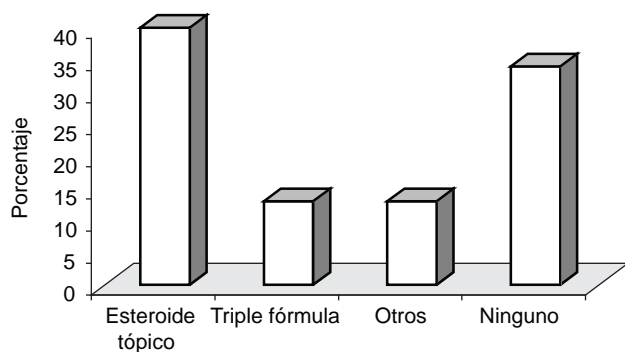
El primer caso de un dermatofitoma extraungueal lo reportaron Moreno y Arenas en un paciente con trasplante renal y terapia inmunosupresora, quien tenía lesiones de tiña inguinal.⁵

Este estudio es el primer reporte epidemiológico de dermatofitomas extraungueales. Se encontró que la mayoría de los pacientes fue de sexo femenino (66.6%), el rango de edad fue amplio (1-65 años) y la localización más frecuente fue la cara (31.2%).

De acuerdo con el caso reportado por Moreno y Arenas,⁵ el factor asociado probable fue el tratamiento inmunosupresor. En este reporte no hubo ninguna enfermedad crónica; sin embargo, 73.3% recibió tratamiento con esteroide tópico, por lo cual se infiere que el surgimiento de los dermatofitomas en estos pacientes se debe a inmunosupresión local. Dicho fenómeno podría considerarse una complicación de la aplicación de esteroides tópicos en el tratamiento de las dermatofitosis, que regularmente

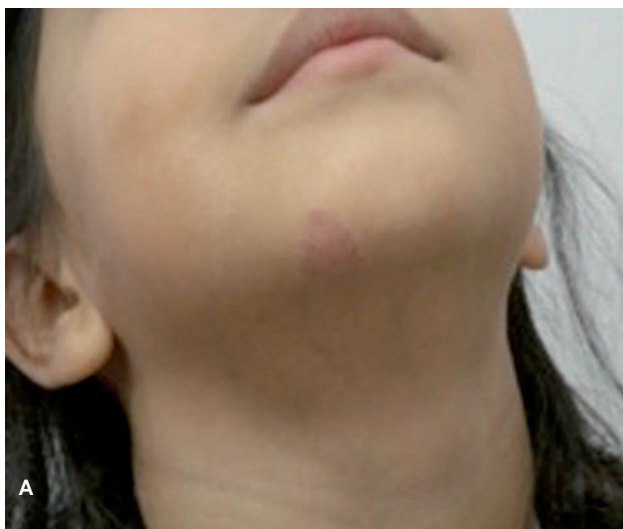Cuadro 1. Datos epidemiológicos de los casos de dermatofitomas extraangueales

Caso	Edad/sexo	Localización	Evolución (meses)	KOH/cultivo	Tratamiento previo
1	10/F	Glúteos	24	+ / NR	Ninguno
2	8/F	Planta	1	+ / NR	Ninguno
3	6/F	Cara	8 días	+ / +	Esteroides tópicos
4	23/M	Ingle	1	+ / NR	Clotrimazol crema
5	33/F	Cara	4	+ / +	Esteroides tópicos, fluconazol oral
6	40/F	Nariz	1	+ / +	Aciclovir 5%
7	43/M	Brazos	24	+ / -	Esteroides tópicos
8	7/F	Cara	6	+ / +	Crema triple fórmula
9	18/M	Ingle	4	+ / +	Ninguno
10	19/F	Cuello	2	+ / NR	Ninguno
11	55/F	Ingles	5	+ / +	Crema triple
12	41/M	Muslo derecho	18	+ / -	Ninguno
13	30/M	Axila	3	+ / +	Esteroides tópicos
14	65/F	Piernas y tronco	12	+ / +	Esteroides tópicos
15	1/F	Cara	8 días	+ / +	Esteroides tópicos

**Figura 2.** Tratamiento previo.

no se documenta probablemente por su desconocimiento. Todos los exámenes directos con hidróxido de potasio al 10% reportaron dermatofitomas, de los cuales a 11 (73.3%) se les realizó cultivo micológico y de éstos, 9 (60%) resultaron positivos a dermatofitos. El dermatofito aislado con mayor frecuencia fue *Microsporum gypseum* y todos los dermatofitomas en la cara fueron producidos por este hongo. El otro agente aislado fue *Trichophyton rubrum* en las demás localizaciones.

En la bibliografía está documentada la falta de respuesta al tratamiento convencional exclusivamente oral.⁸ A los 15 pacientes se les prescribió diferente tratamiento

**Figura 3.** Micosis superficial en la cara (mentón) y dermatofitoma producido por *Microsporum gypseum*.

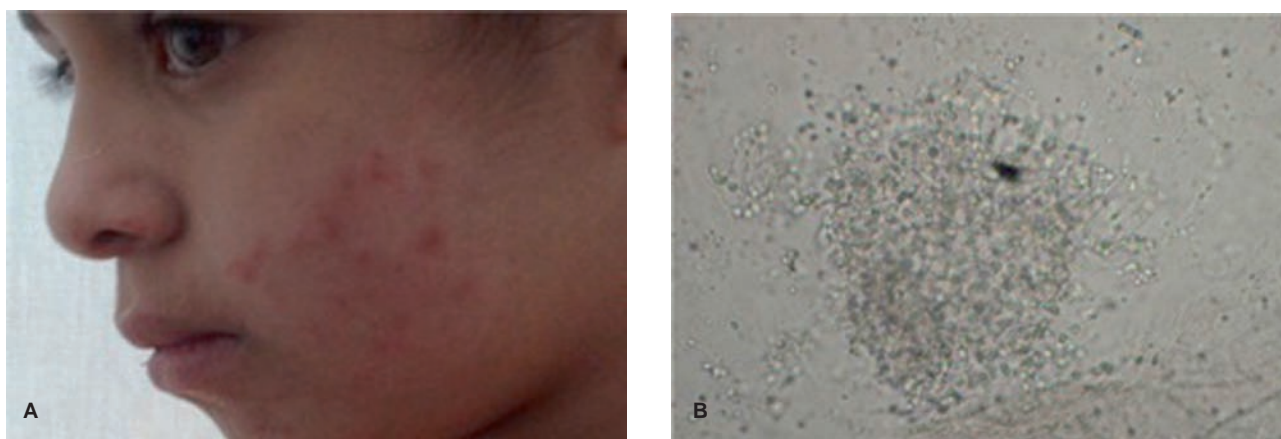


Figura 4. Micosis superficial en la cara y dermatofitoma producido por *Microsporum gypseum*.

Cuadro 2. Tratamiento antifúngico de dermatofitomas extraungueales

Caso	Tratamiento
1	Ketoconazol al 2%, 15 días y fluconazol 200 mg/sem durante 4 semanas
2	Ketoconazol crema al 2%, 15 días
3	Ketoconazol crema al 2%, 15 días y terbinafina 125 mg/d durante 15 días
4	Ketoconazol crema al 2%, 14 días e itraconazol 200 mg/d durante 7 días
5	Ketoconazol crema al 2%, 15 días e itraconazol 200 mg/cada 12 h durante 7 días
6	Ketoconazol crema al 2%, 15 días y terbinafina 250 mg/d por 15 días
7	Ketoconazol champú 2% e itraconazol 200 mg/d durante 7 días
8	Terbinafina crema 2 veces/d durante 30 días y 62.5 mg/d durante 1 mes
9	Ketoconazol crema al 2%, 2 veces al día y fluconazol 200 mg/sem durante 4 semanas
10	Terbinafina crema 2 veces/d durante 15 días
11	Fluconazol 200 mg/sem
12	Terbinafina crema 2 veces/d durante 2 meses y terbinafina 250 mg/d durante 2 meses
13	Ketoconazol al 2%, 2 veces/d durante 21 días y terbinafina 250 mg/d durante 21 días
14	Terbinafina 250 mg/d durante 1 mes
15	Bifonazol al 1% BID/39 días y terbinafina 62.5 mg/d durante 45 días

antifúngico, con la terapia combinada (oral y tópica) se obtuvieron mejores resultados (86.7%). Los medicamentos más prescritos fueron terbinafina oral y ketoconazol crema al 2% (cuadro 2). Las lesiones más resistentes al tratamiento fueron las localizadas en la cara y producidas por *Microsporum gypseum*.

REFERENCIAS

1. Arenas R. Micología Médica Ilustrada. 3ª ed. México: McGraw Hill, 2008;pp:65,265,324-325.
2. Bonifaz A. Micología Médica Básica. 3ª ed. México: McGraw Hill, 2009;pp:59,290,377.
3. Isa R, Arenas R. Micosis Superficiales Subcutáneas y Pseudomicosis en República Dominicana. México: Graphi-med, 2009;pp:26-27,43,81.
4. García de Acevedo B, Villa A, Hernández F y col. Tiñas multifocales y localizadas en pacientes inmunosuprimidos. Rev Iberoam Micol 2008;25:32-36.
5. Moreno G, Arenas R. Dermatofitoma extraungueal. Rev Iberoam Micol 2009;26(2):165-166.
6. Roberts D, Evans E. Subungual dermatophytoma complicating dermatophyte onychomycosis. Br J Dermatol 1998;138(1):189-190.
7. Evans E. The rationale for combination therapy. Br J Dermatol 2001;145(60):9-13.
8. Burkhart CN, Burkhart CG, Gupta AK. Dermatophytoma: Recalcitrance to treatment because of existence of fungal biofilm. J Am Acad Dermatol 2002;47:629-31.