

Epilepsia refractaria como presentación de absceso cerebral brucelósico

R. Carrasco-Moro, E. García-Navarrete, M. Pedrosa-Sánchez,
J.M. Pascual-Garvi, M. Minervini-Marín, R.G. Sola

REFRACTORY EPILEPSY AS THE PRESENTING SYMPTOM OF A BRUCELLAR BRAIN ABSCESS

Summary. Introduction. Brucellosis is a zoonotic disease that is occasionally transmitted to human beings from infected animal reservoirs. It is an important condition in endemic areas. One infrequent complication of systemic brucellosis is the infection of the central or the peripheral nervous systems. Case report. A 54-year-old male who was being studied prior to surgery for refractory epilepsy, with clinical expression in the form of complex partial seizures. Neuroimaging findings revealed an expansive lesion in the right temporal lobe, which direct serological, histopathological and microbiological evidence showed to be a chronic brucellar abscess. After combined treatment involving complete surgical resection followed by a cycle of standard antimicrobial therapy, the patient was seizure-free at one year of follow-up. Conclusions. Despite its low frequency, infection by Brucella must be considered in the differential diagnosis of intracranial expansive lesions, as well as in the case of patients whose presenting symptoms are epileptic seizures. To perform the diagnosis it is especially important to be aware of the wide range of clinical and radiological manifestations that can be produced, and which do not always correlate. Identification of risk factors on the patient record is also a crucial step. [REV NEUROL 2006; 43: 729-32]

Key words. Abscess. Brain. Brucellosis. Epilepsy. Magnetic resonance imaging. Neurobrucellosis.

INTRODUCCIÓN

La brucelosis es una enfermedad infecciosa de relevancia en áreas endémicas de la cuenca mediterránea, Oriente Medio, América Central y Sudamérica. La identificación del microorganismo se atribuye a Bruce (1887), quien la pudo localizar tras la realización de una autopsia en la isla de Malta. Hughes describió en 1896 [1] el primer caso de infección del sistema nervioso por el microorganismo. La neurobrucelosis constituye una complicación rara de la brucelosis sistémica y se caracteriza por una amplia diversidad de manifestaciones clínicas y radiológicas que, en numerosas ocasiones, no se correlacionan.

Presentamos el caso de un paciente diagnosticado de epilepsia refractaria, en el que se demostró un absceso crónico brucelósico cerebral durante su estudio prequirúrgico.

CASO CLÍNICO

Varón de 54 años remitido a la Unidad de Cirugía de la Epilepsia del Hospital de la Princesa para una valoración quirúrgica. Entre sus antecedentes personales destacan la dedicación al pastoreo de ganado caprino en su infancia y el haber sido diagnosticado y tratado de brucelosis a los 15 años.

La primera crisis epiléptica, generalizada tipo tonicoclónica, se presentó a la edad de 18 años. Desde entonces, el paciente refiere cuadros, con frecuencia quincenal, de sensación de mareo, cambio de humor, pérdida de visión y audición, con vivencia desagradable de asfixia y sensación de muerte inminente, así como percepción de necesidad imperiosa de orinar o defecar. La sintomatología persiste a pesar de haber recibido tratamiento con clonacepam, ácido valproico y fenitoína. En el momento del estudio, el paciente se encontraba en tratamiento con clonacepam (2 mg/12 h).

La exploración física no reveló signos de focalidad neurológica.

Aceptado tras revisión externa: 24.04.06.

Servicio de Neurocirugía. Hospital Universitario La Princesa. Madrid, España.

Correspondencia: Dr. Rodrigo Carrasco Moro. Servicio de Neurocirugía. Hospital Universitario La Princesa. Diego de León, 62. E-28006 Madrid. E-mail: rocamo@gmail.com

© 2006, REVISTA DE NEUROLOGÍA

La resonancia magnética (RM) evidenció una lesión expansiva en el lóbulo temporal derecho con captación anular de contraste, sin edema perilesional y contenido heterogéneo en su interior (Fig. 1). La tomografía de emisión de fotón simple evidenció una zona de hipoperfusión significativa en la región anterior del lóbulo temporal derecho (Fig. 2). En la arteriografía, la masa se definía como avascular (Fig. 3). El estudio de videoelectroencefalografía (video-EEG) puso de manifiesto una actividad basal anómala y presencia de alteraciones funcionales en el hemisferio derecho, con actividad interictal bitemporal, predominantemente en la región temporal derecha posteromedial, aunque también pudo observarse en la región frontotemporal izquierda (Fig. 4).

Se intervino al paciente mediante una craneotomía pterional derecha, con electrocorticografía intraoperatoria; se identificó en la región anterior del lóbulo temporal la lesión, que se resecó en su totalidad. Presentaba aspecto calcificado, con una cápsula que contenía material amarillento y avascular. Se enviaron muestras para el estudio patológico, el cual informó que se trataba de tejido inflamatorio crónico sin características de especificidad, y microbiológico; resultó positivo el cultivo para *Brucella melitensis*.

Tras obtener el diagnóstico, se inició el tratamiento antimicrobiano en régimen de seis semanas con rifampicina (600 mg/24 h) y doxiciclina (100 mg/12 h). Se realizaron estudios microbiológicos indirectos para *Brucella* al inicio (rosa de Bengala positivo, aglutinación 1/160, Coombs 1/1.280) y fin del tratamiento (rosa de Bengala positivo, aglutinación 1/80, Coombs 1/320).

En el año siguiente a la intervención, el paciente permaneció libre de crisis epilépticas (Engel: grado I). El estudio del video-EEG de control presentó características similares a las del prequirúrgico, con muy escasas manifestaciones interictales. En la RM de control se confirmó la resección completa de la lesión (Fig. 5).

DISCUSIÓN

La brucelosis, también conocida como fiebre ondulante o de Malta, es una zoonosis causada por bacilos gramnegativos de tamaño pequeño. Se transmite ocasionalmente al ser humano desde reservorios animales infectados, de forma directa o a través de productos lácteos contaminados [2]. El primer mecanismo se basa en el contacto con animales enfermos, inoculación o inhalación, lo que constituye un problema de salud, preferentemente en el medio rural, que afecta sobre todo a colectivos profesionales de riesgo (ganaderos, veterinarios). La ingesta de le-

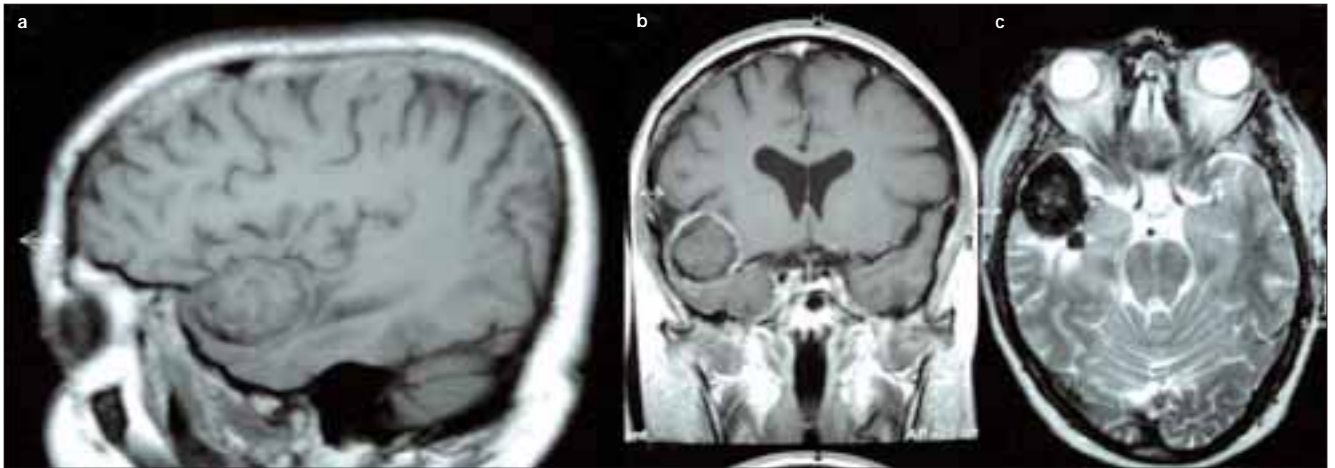


Figura 1. a) Resonancia magnética en secuencia T₁, corte sagital: identificación de una masa de contornos bien definidos e intensidad heterogénea en la región anterior del lóbulo temporal derecho; b) Resonancia magnética en secuencia T₁, corte coronal: realce periférico tras la administración de gadolinio; c) Resonancia magnética en secuencia T₂: la masa presenta hipointensidad periférica, con señal heterogénea en su interior.

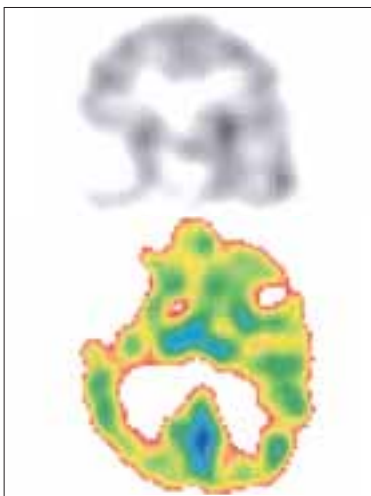


Figura 2. Tomografía de emisión de fotón simple realizada con 99mTc HMPAO: zona de hipoperfusión significativa en la región anterior del lóbulo temporal derecho.

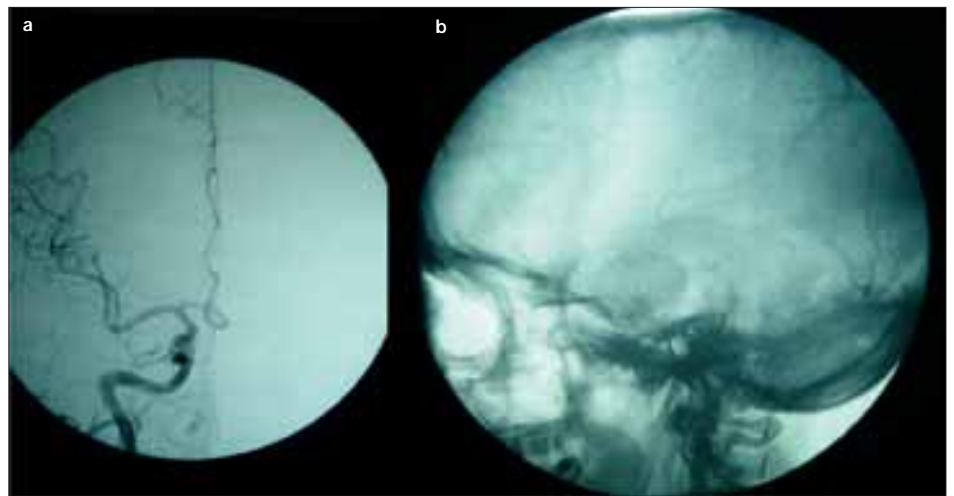


Figura 3. Signos indirectos de la presencia de una masa avascular en el lóbulo temporal derecho: a) Proyección anteroposterior; b) Proyección lateral.

che no higienizada y queso fresco supone el mecanismo de transmisión más frecuente en el medio urbano. Se han descrito seis especies dentro del género *Brucella*, de las cuales sólo cuatro pueden infectar al hombre: *B. melitensis*, que afecta de forma preferente a cabras y ovejas, *B. abortus* (bóvidos), *B. suis* (porcinos) y *B. canis* (cánidos). Existe un gran polimorfismo en cuanto a su evolución clínica, aunque clásicamente se describe una fase aguda, febril o septicémica, seguida de una segunda fase evolutiva en la que predominan las manifestaciones correspondientes a la infección de órganos o tejidos específicos.

La neurobrucelosis constituye una complicación poco frecuente de la brucelosis sistémica (incidencia del 0,5-25% en adultos [3] y 0,8% en la población pediátrica [4]), y es una consecuencia de la gran afinidad del microorganismo por el tejido meníngeo, desde el cual puede invadir estructuras vecinas. Puede manifestarse con una amplia variedad de hallazgos clínicos y radiológicos que no siempre se correlacionan [5]: desde casos con sintomatología florida y ausencia de hallazgos radiológicos, hasta el caso opuesto. Dentro de sus formas de presentación se incluyen la meningitis (aguda, subaguda o crónica), la

meningoencefalitis [6], la mielitis, la polirradiculitis, la mononeuritis, la afección vascular (isquemia, hemorragia, trombosis venosa), la desmielinización y el pseudotumor cerebral. Las formas menos frecuentes incluyen la afección cerebral focal en forma de absceso [7-22].

El diagnóstico de neurobrucelosis requiere el aislamiento del microorganismo en muestras procedentes del sistema nervioso. Los cultivos precisan un largo período de incubación y presentan una tasa baja de positividad [23], por lo que frecuentemente se debe recurrir a la demostración mediante estudios microbiológicos indirectos en suero, principalmente la prueba de rosa de Bengala, la reacción de aglutinación y el test de Coombs. Este último es de especial relevancia en el caso de las formas crónicas de brucelosis, dada la alta frecuencia de bajos títulos o negatividad de la reacción de aglutinación [1]. Existen clasificaciones de la neurobrucelosis que distinguen tres grupos basándose en su presentación clínica y en los resultados de los estudios diagnósticos [24]. El primero se corresponde con la meningitis aguda, con baja respuesta de anticuerpos en líquido cefalorraquídeo (LCR) y el aislamiento frecuente del microor-

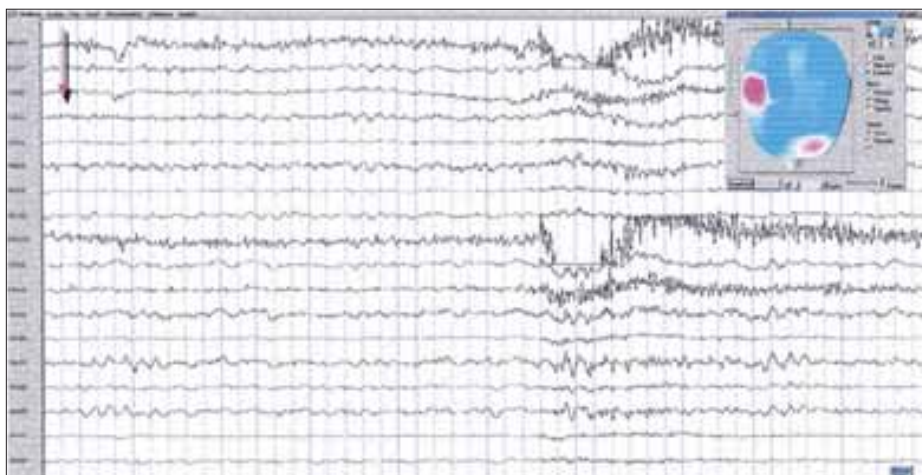


Figura 4. Registro videoelectroencefalográfico. Actividad interictal muy frecuente consistente en ondas agudas temporales derechas y frontotemporales izquierdas (flecha). El gráfico de voltaje muestra las dos regiones electronegativas (zonas circulares oscuras).

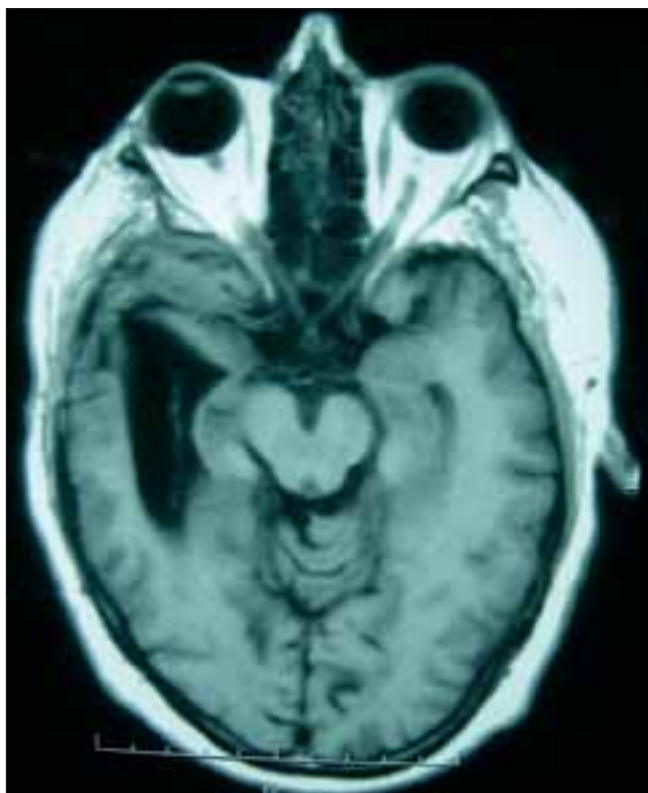

Figura 5. Resonancia magnética posquirúrgica en secuencia T_1 , corte axial, que muestra la ausencia de restos de la lesión, así como dilatación del asta temporal del ventrículo lateral a expensas de un área de gliosis-malacia que tracciona de éste.

ganismo. En segundo lugar se identifica con una presentación insidiosa con afección meningovascular y respuesta inflamatoria prominente en LCR. Por último, se describe la infección crónica, con baja respuesta inflamatoria y lesiones irreversibles del tejido neural.

La elección y la duración del régimen de tratamiento antimicrobiano dependen de la localización de la enfermedad y las características del paciente. Los antimicrobianos más activos contra las brucelas incluyen las tetraciclinas, los aminoglucósidos,

la rifampicina, el trimetoprim-sulfametoxazol y las fluorquinolonas. Se considera de elección el tratamiento combinado con rifampicina y doxiciclina durante 45 días en la brucelosis no complicada. En los casos de neurobrucelosis, se prefiere asociar trimetoprim-sulfametoxazol a la rifampicina, dada la dificultad para atravesar la barrera hematoencefálica de la doxiciclina. El tratamiento se debe prolongar al menos durante tres meses [1,22]. Aunque en ocasiones es inevitable valorar el tratamiento quirúrgico de las lesiones por su propia naturaleza, se han descrito en la literatura casos de absceso brucelósico del sistema nervioso central tratados con éxito únicamente con antimicrobianos [22].

Los pacientes diagnosticados de epilepsia refractaria se someten en nuestro servicio a una serie de pruebas complementarias estándares para valorar su candidatura al tratamiento quirúrgico. En este caso, el paciente presentaba crisis epilépticas parciales complejas. Aunque en el registro del video-EEG las alteraciones eran significativas y se correlacionaban con la presencia de una lesión morfológica en el lóbulo temporal, el paciente no presentó crisis epilépticas ni registro de actividad ictal, a pesar de la retirada de su tratamiento antiepiléptico habitual, si bien se produjo una remisión clínica completa tras el tratamiento de la lesión.

Desde nuestra experiencia, tras un estudio realizado en 137 pacientes con epilepsia temporal [25], el porcentaje de éxito quirúrgico, considerado como un grado I-II de Engel, resultó mayor en los pacientes con estudio de RM que evidenciaba una lesión quirúrgica (86%) respecto a los casos con un estudio de neuroimagen normal (62%); el resultado fue estadísticamente significativo.

Spencer estableció la clasificación de las lesiones epileptógenas del lóbulo temporal [26,27] en cuatro grandes grupos:

- Alteraciones congénitas del desarrollo.
- Alteraciones adquiridas del desarrollo.
- Tumores.
- Alteraciones del cerebro maduro de causa extrínseca.

Las etiologías de mejor pronóstico, en cuanto a la recurrencia de crisis a largo plazo tras la realización de una lesionectomía completa, vienen representadas por los angiomas cavernosos y las lesiones tumorales. En nuestro centro realizamos de manera rutinaria un estudio de electrocorticografía intraoperatoria con el fin de evaluar la necesidad de la resección del área epileptógena adyacente (corteza cerebral, siempre que se trate de áreas no elocuentes) o distante (complejo amígdalohipocámpico) a la lesión.

A pesar de tratarse de un proceso poco frecuente, la neurobrucelosis debe considerarse en el diagnóstico diferencial de las lesiones expansivas intracraneales, sobre todo en el caso de que existan datos sugerentes de esta etiología en la anamnesis y en áreas geográficas endémicas. Tanto el clínico como el radiólogo deben conocer la amplia diversidad de sus formas de presentación.

BIBLIOGRAFÍA

- Akdeniz H, Irmak H, Anlar O, Demiroz AP. Central nervous system brucellosis: presentation, diagnosis and treatment. *J Infect* 1998; 36: 297-301.
- Mellado A. Géneros *Brucella*, *Legionella* y *Pasteurella*. In García-Rodríguez JA, Picazo JJ, eds. *Microbiología médica*. Madrid: Harcourt Brace; 1998. p. 267-71.
- Povar J, Aguirre JM, Arazo P, Franco JM, Álvarez G, Ara JR, et al. Brucellosis con afectación del sistema nervioso. *An Med Interna* 1991; 8: 387-90.
- Lubani MM, Dudin KI, Araj GF, Manandhar DS, Rashid FY. Neurobrucellosis in children. *Pediatr Infect Dis* 1989; 8: 79-82.
- Al-Sous MW, Bohlega S, Al-Kawi MZ, Alwatban J, McLean DR. Neurobrucellosis: clinical and neuroimaging correlation. *AJNR Am J Neuroradiol* 2004; 25: 395-401.
- Adeva-Bartolomé MT, Montes-Martínez I, Castellanos-Pinedo F, Zurdo-Hernández JM, De Castro-García FJ. Neurobrucellosis: presentación de cuatro casos. *Rev Neurol* 2005; 41: 664-6.
- Koussa S, Tohme A, Ghayad E, Nasnas R, El Kallab K, Chemaly R. Neurobrucellosis: clinical features and therapeutic responses in 15 patients. *Rev Neurol (Paris)* 2003; 159: 1148-55.
- Solaroglu I, Kaptanoglu E, Okutan O, Beskonakli E. Solitary extra-axial posterior fossa abscess due to neurobrucellosis. *J Clin Neurosci* 2003; 10: 710-2.
- Koussa S, Chemaly R. Neurobrucellosis presenting with diffuse cerebral white matter lesions. *Eur Neurol* 2003; 50: 121-3.
- Yilmaz M, Ozaras R, Ozturk R, Mert A, Tabak F, Aktuglu Y. Epileptic seizure: an atypical presentation in an adolescent boy with neurobrucellosis. *Scand J Infect Dis* 2002; 34: 623-5.
- Martínez-Chamorro E, Muñoz A, Esparza J, Muñoz MJ, Giangaspro E. Focal cerebral involvement by neurobrucellosis: pathological and MRI findings. *Eur J Radiol* 2002; 43: 28-30.
- Trifiletti RR, Restivo DA, Pavone P, Giuffrida S, Parano E. Diabetes insipidus in neurobrucellosis. *Clin Neurol Neurosurg* 2000; 102: 163-5.
- Romero M, Sánchez F, Fernández-Bolaños R, Jiménez MD. Neuritis óptica como manifestación clínica de neurobrucellosis. *Rev Neurol* 1999; 28: 438.
- Güven MB, Cirak B, Kutluhan A, Ugras S. Pituitary abscess secondary to neurobrucellosis. Case illustration. *J Neurosurg* 1999; 90: 1142.
- Zaidan R, Al Tahan AR. Cerebral venous thrombosis: a new manifestation of neurobrucellosis. *Clin Infect Dis* 1999; 28: 399-400.
- Marzo-Sola ME, Calderón-Girón C, Ayuso-Blanco T, Usón-Martín M, Marta-Moreno ME, Bestué-Cardiel M. Neurobrucellosis. Aportación de 13 casos. *Neurología* 1995; 10: 375-9.
- Roldán-Montaud A, Jiménez-Jiménez FJ, Zancada F, Molina-Arjona JA, Fernández-Ballesteros A, Gutiérrez-Vivas A. Neurobrucellosis mimicking migraine. *Eur Neurol* 1991; 31: 30-2.
- Marcos-Sánchez F, Juárez-Ucelay F, Sánchez de la Nieta J, Durán Pérez-Navarro A. Tremor as initial manifestation of neurobrucellosis. *An Med Interna* 1990; 7: 549-50.
- Murrell TG, Matthews BJ. Multiple sclerosis: one manifestation of neurobrucellosis? *Med Hypotheses* 1990; 33: 43-8.
- Martín-Escudero JC, Gil-González MI, Aparicio-Blanco M. Intracranial hypertension and subarachnoid hemorrhage: the forms of presentation of neurobrucellosis. *An Med Interna* 1990; 7: 358-60.
- Fernández-Ballesteros A, Molina-Arjona JA, Roldán-Montaud A, Zancada-Díaz de Entresotos F, Gutiérrez-Vivas A. Ictus as the form of presentation of neurobrucellosis. *An Med Interna* 1989; 6: 660.
- Kizilkilic O, Turunc T, Yildirim T, Demiroglu YZ, Hurcan C, Uncu H. Successful medical treatment of intracranial abscess caused by *Brucella* spp. *J Infect* 2005; 51: 77-80.
- Kochar D, Agarwal N, Jain N, Sharma B, Rastogi A, Meena C. Clinical profile of neurobrucellosis: a report of 12 cases from Bikaner (north-west India). *J Assoc Physicians India* 2000; 48: 376-80.
- Catalán MJ, Clavería E, López JC. Neurobrucellosis: a new clinical classification. *Neurology* 1999; 52 (Suppl 2): A422.
- Sola RG, Hernando-Requejo V, Pastor J, García-Navarrete E, De Felipe J, Alijarde MT, et al. Epilepsia farmacorresistente del lóbulo temporal. Exploración con electrodos de foramen oval y resultados quirúrgicos. *Rev Neurol* 2005; 41: 4-16.
- Spencer SS. Substrates of localization-related epilepsies: biologic implications of localizing findings in humans. *Epilepsia* 1998; 39: 114-23.
- Spencer SS. Long-term outcome after epilepsy surgery. *Epilepsia* 1996; 37: 807-13.

EPILEPSIA REFRACTARIA COMO PRESENTACIÓN DE ABSCESO CEREBRAL BRUCELÓSICO

Resumen. Introducción. La brucelosis es una enfermedad zoonótica que se transmite de forma ocasional al ser humano desde reservorios animales infectados. Representa una entidad de relevancia en áreas endémicas. Una complicación poco frecuente de la brucelosis sistémica es la infección del sistema nervioso, tanto central como periférico. Caso clínico. Varón de 54 años en estudio prequirúrgico de epilepsia refractaria, con expresión clínica en forma de crisis parciales complejas, en el cual se demostró mediante técnicas de neuroimagen una lesión expansiva en el lóbulo temporal derecho, filiada como absceso crónico brucelósico mediante demostración serológica, histopatológica y microbiológica directa. Tras el tratamiento combinado mediante resección quirúrgica completa, seguido de un ciclo de tratamiento antimicrobiano, el paciente quedó libre de crisis tras un año de seguimiento. Conclusiones. A pesar de su baja frecuencia, la infección por *Brucella* debe considerarse en el diagnóstico diferencial de las lesiones expansivas intracraneales, así como en los pacientes cuya forma de presentación son las crisis epilépticas. Para la realización del diagnóstico es de especial importancia el conocimiento de la amplia variedad de manifestaciones clínicas y radiológicas a las que puede dar lugar, y que no siempre encuentran correlato, así como la identificación de factores de riesgo en la historia clínica. [REV NEUROL 2006; 43: 729-32] **Palabras clave.** Absceso. Brucelosis. Cerebro. Epilepsia. Neurobrucellosis. Resonancia magnética.

EPILEPSIA REFRACTÁRIA COMO APRESENTAÇÃO DE ABCESSO CEREBRAL BRUCELÓSICO

Resumo. Introdução. A brucelose é uma zoonose que se transmite de forma ocasional ao ser humano a partir de reservatórios animais infectados. Representa uma entidade de relevância clínico-epidemiológica em áreas endémicas. Uma complicação pouco frequente da brucelose sistémica é a infecção do sistema nervoso, tanto central como periférico. Caso clínico. Doente do sexo masculino, 54 anos de idade, em avaliação pré-cirúrgica por epilepsia refractária, com expressão clínica na forma de crises parciais complexas. A avaliação neuro-imagiológica demonstrou uma lesão expansiva no lobo temporal direito, identificada como um abscesso crónico por *Brucella* mediante demonstração serológica, histopatológica e microbiológica directa. Após a terapêutica combinada por dissecação cirúrgica completa, e terapêutica antimicrobiana, o doente ficou livre de crises após um ano de seguimento. Conclusões. Apesar da sua baixa incidência, a infecção por *Brucella* deve integrar o diagnóstico diferencial das lesões expansivas intracranianas, bem como nos doentes com crises epilépticas de novo. Para o diagnóstico é de especial importância o conhecimento da ampla variedade de manifestações clínicas e radiológicas a que pode dar lugar, nem sempre correlacionadas, bem como identificar potenciais factores de risco na história clínica. [REV NEUROL 2006; 43: 729-32] **Palavras chave.** Abscesso. Brucelose. Cérebro. Epilepsia. Neurobrucelose. Ressonância magnética.